

## Mistanke om TMD – som følge av:

Regional smerte **OG**  
Smerte påvirket av kjevebevegelse, funksjon, eller  
parafunksjon

Hodepine (uansett type) i tinning-regionen **OG**  
Hodepine påvirket av kjevebevegelse, funksjon, eller  
parafunksjon

## Mest sannsynlig: Smerterelatert TMD og hodepine

Tidligere kjevelåsning i lukket posisjon  
**OG**  
forstyrrelse i tygging

Nærvær av lyder i kjeveledd i anamnesen  
**ELLER**  
lyder oppdaget av pasienten under en undersøkelse

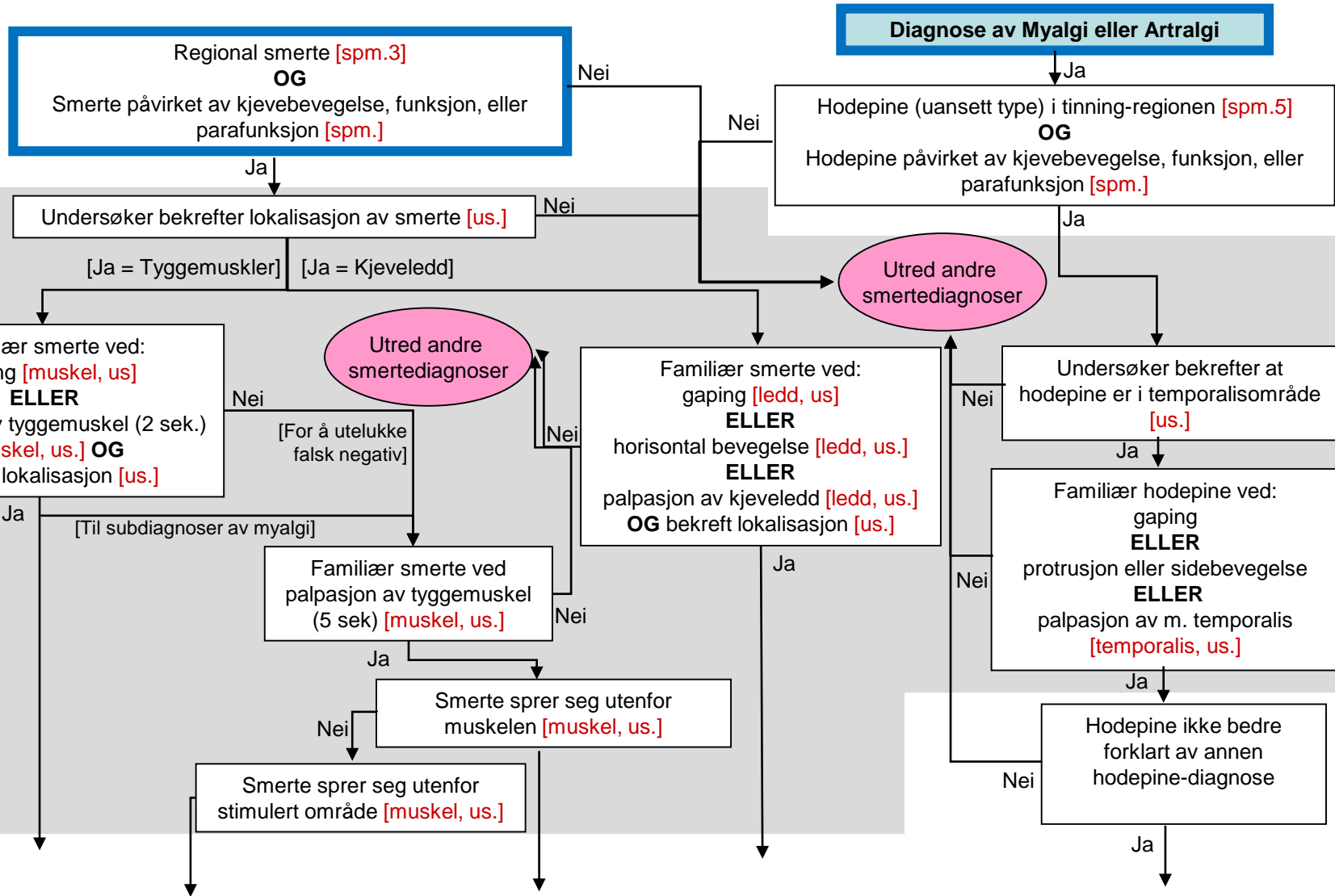
## Mest sannsynlig: Intra-artikulære leddforstyrrelser

eller Degenerativ leddforstyrrelse

# Smerterelatert TMD og hodepine

ANAMNESE  
Start ved hver boks med blå ramme

UNDERSØKELSE



# Differensialdiagnoser

# Smerterelatert TMD og hodepine

ANAMNESE  
Start ved hver boks med blå ramme

UNDERSØKELSE

DIAGNOSE

**Regional smerte [spm.3] OG Smerte påvirket av kjevebevegelse, funksjon, eller parafunksjon [spm.]**

**Diagnose av Myalgi eller Artralgi**

Hodepine (uansett type) i tinning-regionen [spm.5] OG Hodepine påvirket av kjevebevegelse, funksjon, eller parafunksjon [spm.]

Undersøker bekrefter lokalisasjon av smerte [us.]

[Ja = Tyggemuskler] [Ja = Kjeveledd]

Familiær smerte ved: gaping [muskel, us] ELLER palpasjon av tyggemuskel (2 sek.) [muskel, us.] OG bekreft lokalisasjon [us.]

Utred andre smertediagnoser

Familiær smerte ved: gaping [ledd, us] ELLER horisontal bevegelse [ledd, us.] ELLER palpasjon av kjeveledd [ledd, us.] OG bekreft lokalisasjon [us.]

Undersøker bekrefter at hodepine er i temporalisområde [us.]

Familiær hodepine ved: gaping ELLER protrusjon eller sidebevegelse ELLER palpasjon av m. temporalis [temporalis, us.]

Familiær smerte ved palpasjon av tyggemuskel (5 sek) [muskel, us.]

Smerte sprer seg utenfor muskelen [muskel, us.]

Smerte sprer seg utenfor stimulert område [muskel, us.]

Hodepine ikke bedre forklart av annen hodepine-diagnose

Myalgi

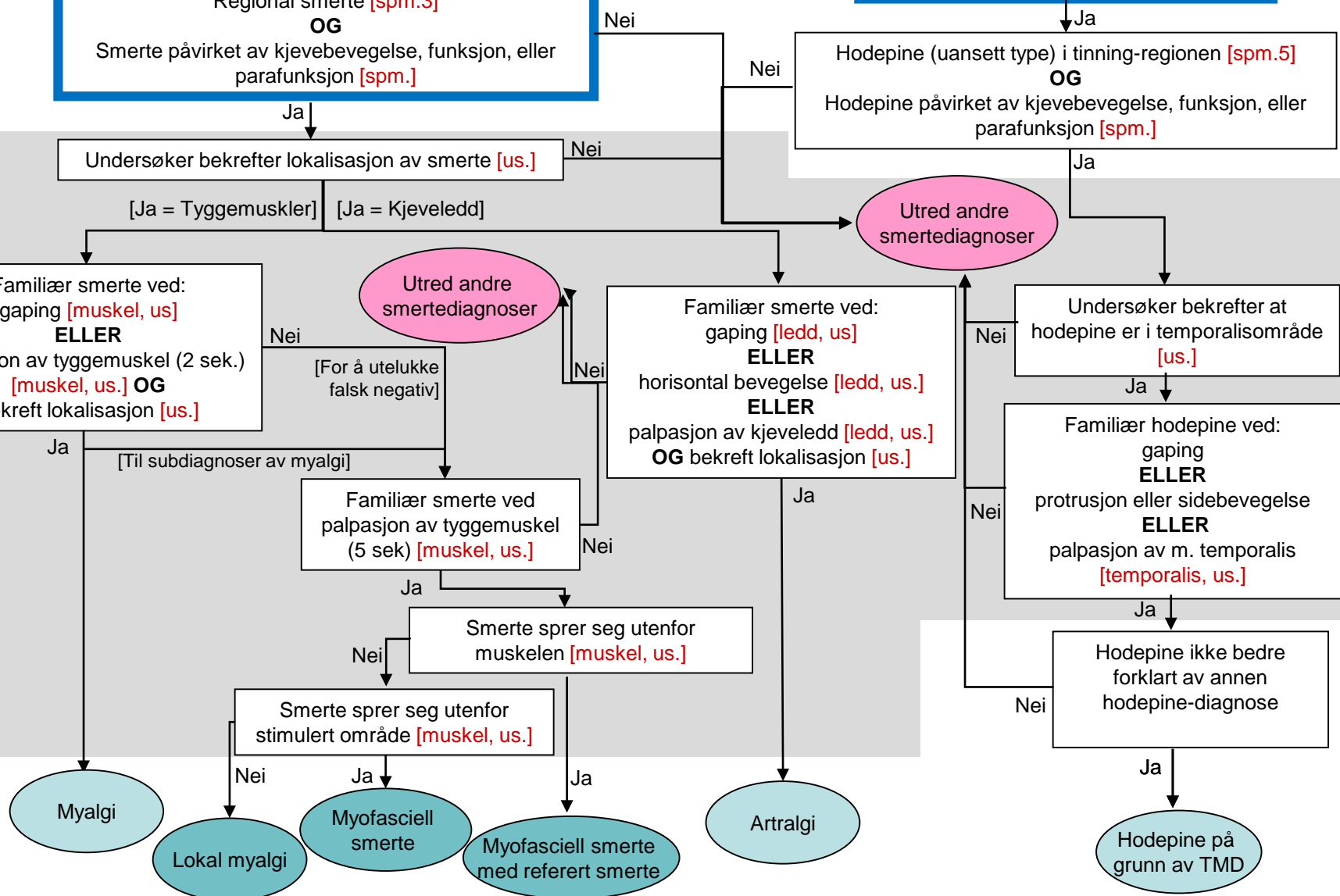
Lokal myalgi

Myofasciell smerte

Myofasciell smerte med referert smerte

Artralgi

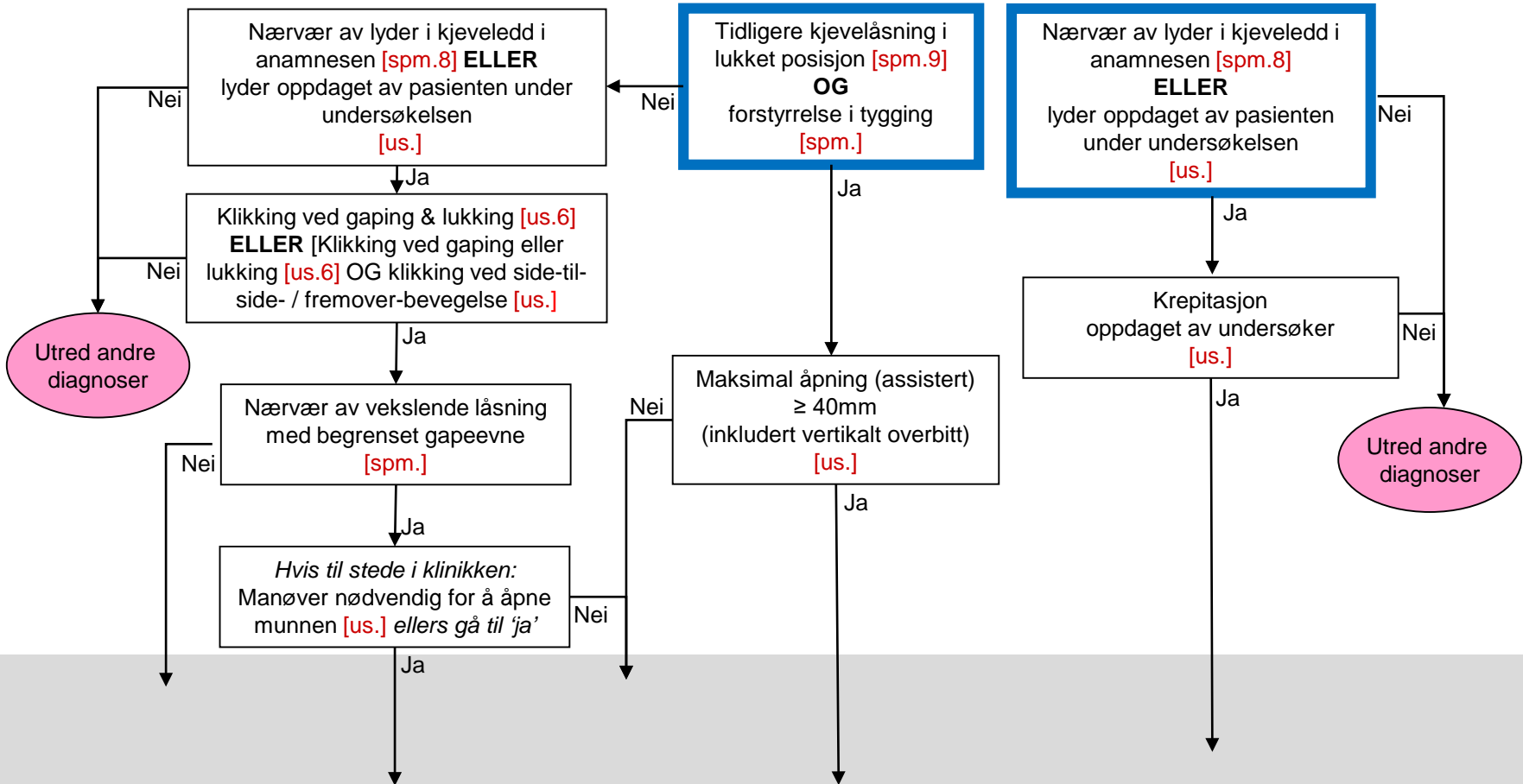
Hodepine på grunn av TMD



Intra-artikulære leddforstyrrelser

Degenerativ leddforstyrrelse

ANAMNESE & UNDERSØKELSE  
Start ved hver boks med blå ramme



KLINISK  
DIAGNOSE

BILDE-  
DIAGNOSE

Differensialdiagnoser

# DC/TMD: Diagnostisk beslutningstre

## Intra-artikulære leddforstyrrelser

## Degenerativ leddforstyrrelse

ANAMNESE & UNDERSØKELSE  
Start ved hver boks med blå ramme

KLINISK  
DIAGNOSE

BILDE-  
DIAGNOSE

